АНАТОМИЯ ЧЕЛОВЕКА

Гистология

Гистология (от греч. histos – ткани) – раздел морфологии, изучающий ткани многоклеточных животных. Граница анатомии и гистологии не может быть установлена четко, они обе переходят друг в друга. Микроскопия активно применяется в гистологии как метод изучения.

Ткань – совокупность клеток и межклеточного вещества, объединенных общим строением, происхождением и функциями. Органы состоят из разных тканей, а деятельность всех органов и систем органов направлена на поддержания гомеостаза (от греч. homoios – тот же самый и греч. stasis – неподвижность) – динамического

Ткань – оркестр, в котором струнные,
духовые, ударные инструменты
играют единую симфонию (Беллевич Ю.)

Ткань

- Эпителиальная
- Соединительная
- Мышечная
- Нервная

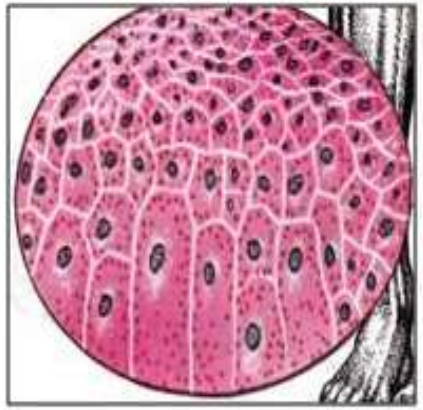

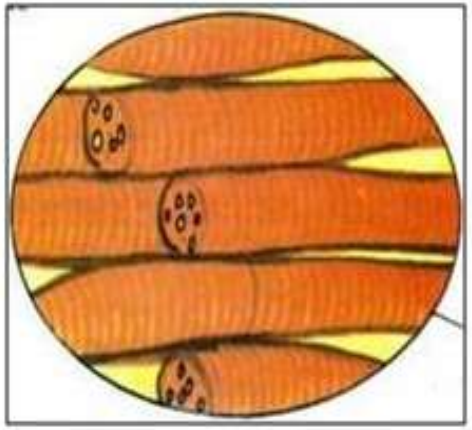

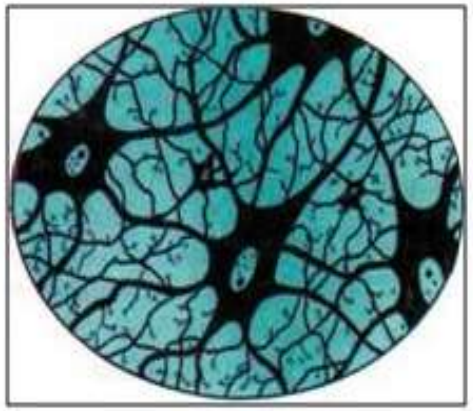

Эпителиальные ткани (эпителии)

Это ткани, покрывающие поверхность тела, внутренних органов, и образующие большинство желез. Выделяют следующие особенности их строения:

- Состоят из пластов клеток, плотно прилежащих друг к другу
- Между клетками практически отсутствует межклеточное вещество
- Клетки эпителия располагаются на базальной мембране
- Эпителии не содержат кровеносных сосудов, питание клеток происходит диффузно за счет подлежащей соединительной ткани
- Клетки содержат белок кератин, который образует цитоскелет эпителиоцитов (кератиноциты – основные клетки эпидермиса)
- Полярность – в эпителии можно различить базальный и верхушечный (апикальный, от лат. apex – вершина) отделы, отличающиеся по строению

Строение эпителия кожи

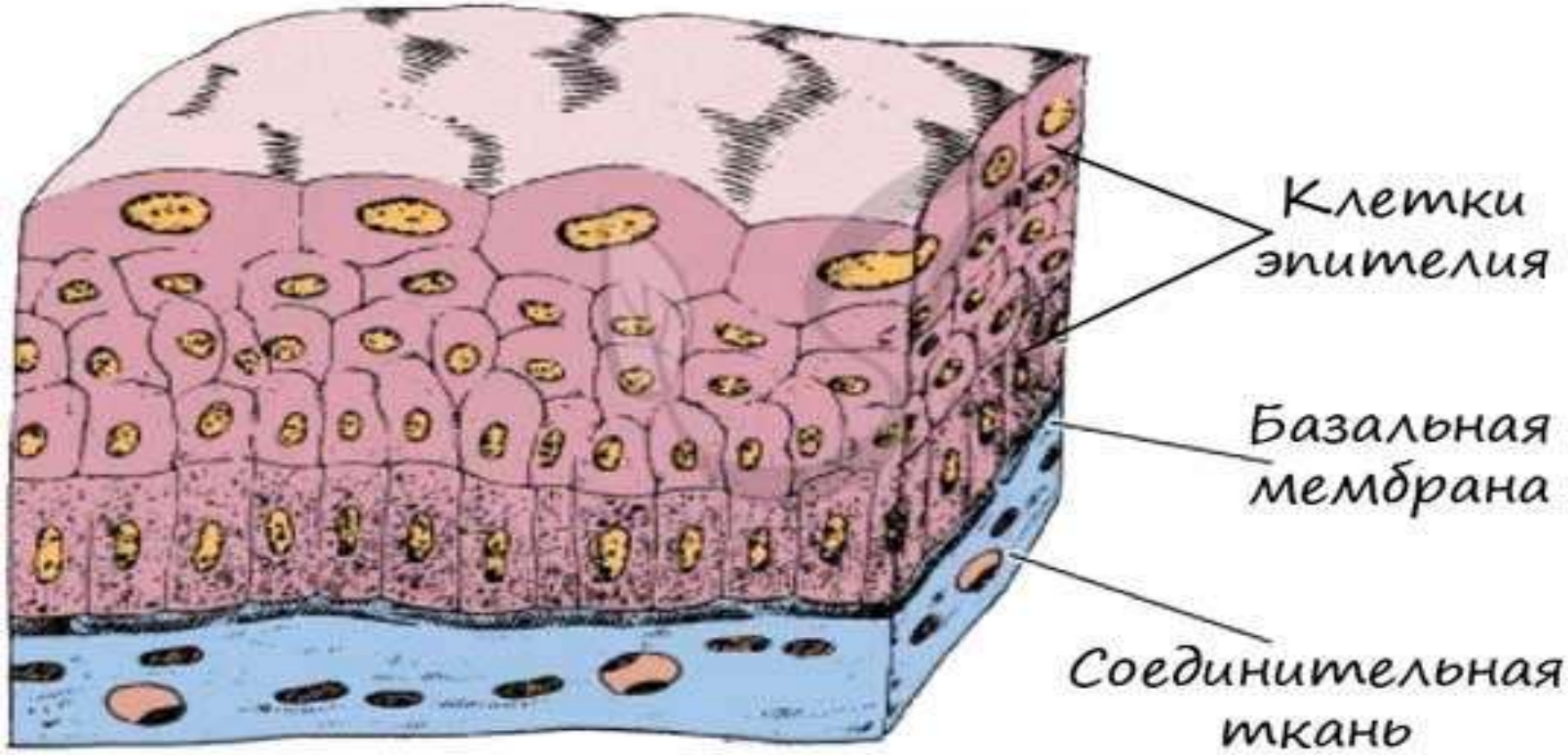

Эпителий

Покровный

Кожа

Железистый

Щитовидная железа

Однослойный эпителий тонкой кишки

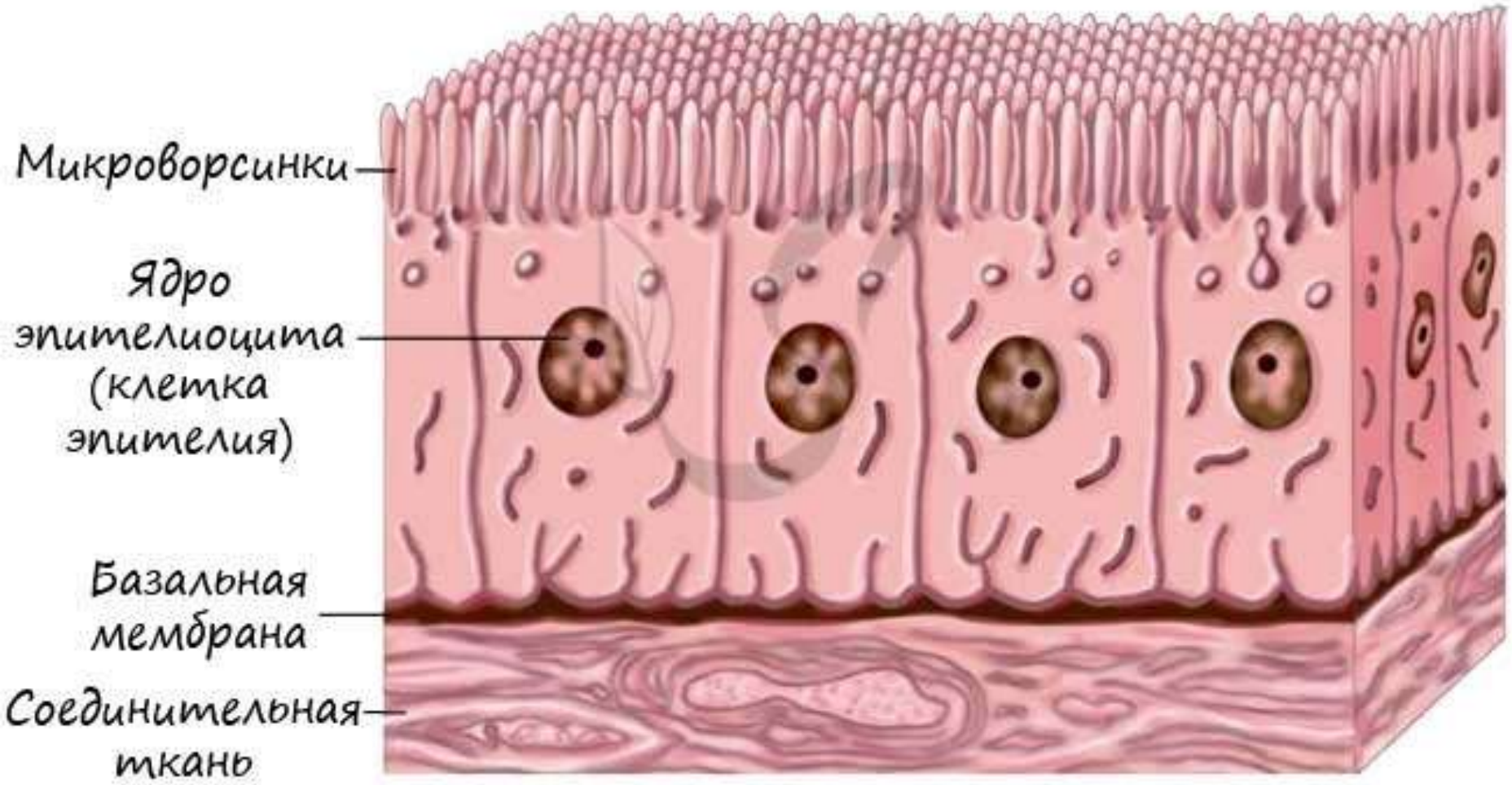

Мерцательный (реснитчатый) эпителий выстилает воздухоносные пути. На поверхности клеток данного эпителия расположены реснички, движения которых создают ток жидкости, направленный наружу, в сторону ноздрей.

Известен факт, что с течением длительного времени у курильщиков эти реснички отмирают, образуются участки "лысой слизистой", что затрудняет отток пылевых частиц, слизи из легких. В результате развиваются воспалительные заболевания бронхов, возникает кашель курильщика, практически неизлечимый, так как реснички не восстанавливаются.

Реснички
Мерцательный эпителий
воздухоносных путей

Функции эпителиев

Эпителии занимают пограничное положение между внутренней средой организма и внешней окружающей средой. Эпителии можно встретить в железах внешней и внутренней секреции. Таким образом, эпителии выполняют ряд важнейших функций:

1. Пограничная

   Эпителии отделяют внутреннюю среду от внешней, создают барьер, защищают организм от проникновения в него инфекционных агентов: бактерий, вирусов, простейших.

2. Транспортная

   Через эпителий тонкой кишки всасываются необходимые организму питательные вещества. В то же время через эпителий из организма удаляются продукты обмена веществ.

3. Секреторная

   Эта функция принадлежит железистому эпителию, который располагается в железах внутренней и внешней секреции. Железы могут секретировать гормоны, ферменты.

Происхождение эпителия

Эпителиальные ткани образуются из всех трех зародышевых листков:

- Эктодерма – эпидермис кожи, производные кожи (ногти, волосы, потовые, молочные, сальные железы), слюнные железы
- Мезодерма – эпителий серозных оболочек (брюшина, перикард), эндотелий сосудов (из мезенхимы), эпителий канальцев почек
- Энтодерма – эпителий желудка, тонкой и почти всей толстой кишки, бронхов, легких, желчного пузыря, мочевого пузыря, мочевыводящих путей

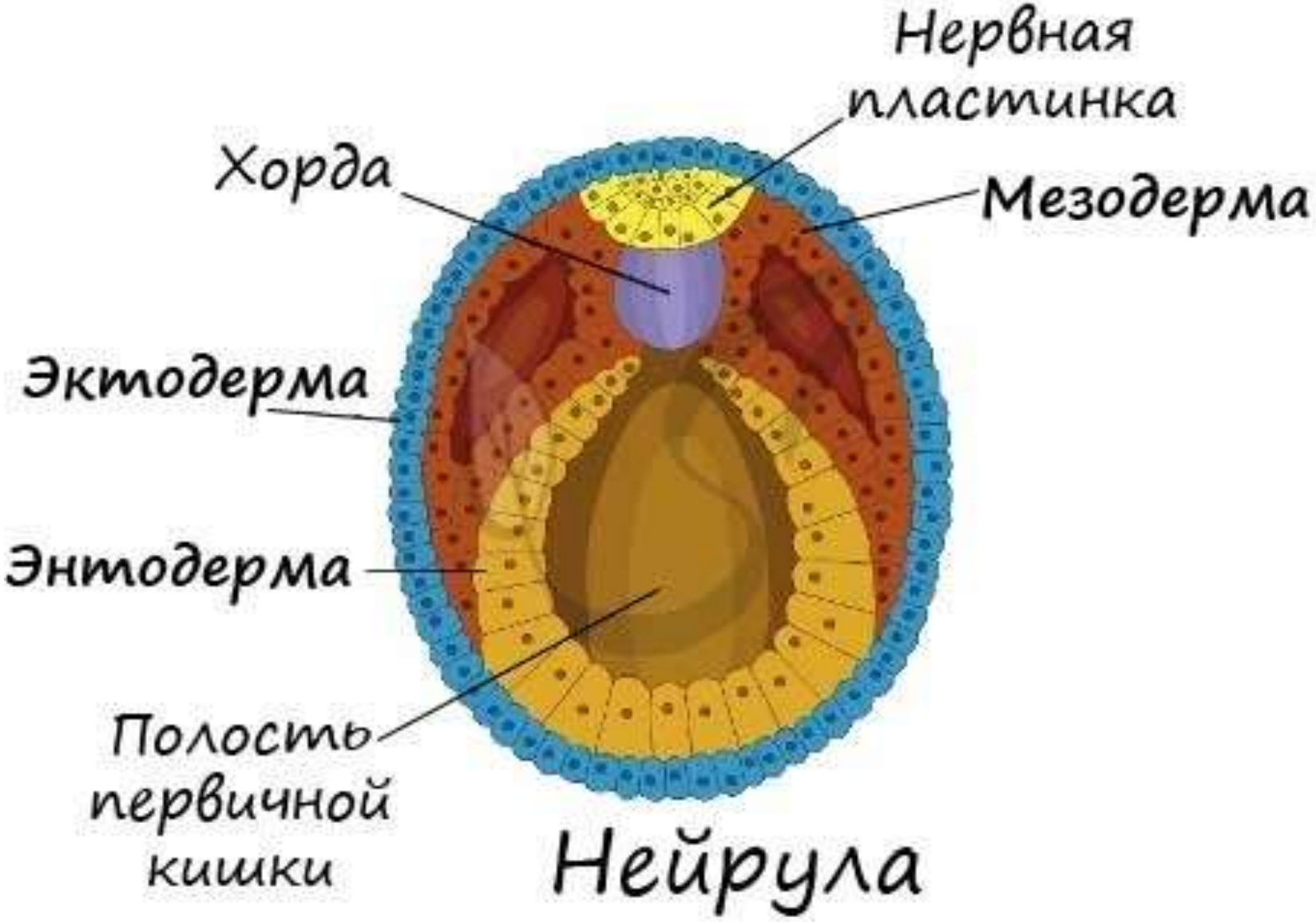
Нервная пластинка
Хорда
Мезодерма
Эктодерма
Энтодерма
Полость первичной кишки
Нейрула

Соединительные ткани

Группа соединительных тканей объединяет собственно соединительные ткани (РВСТ и ПВСТ), соединительные ткани со специальными свойствами (ретикулярная, жировая, слизистая, пигментная), скелетные соединительные ткани (хрящевая и костная). В рамках школьного курса к соединительным тканям относят жидкую подвижную кровь, строение которой мы изучим в разделе "Кровеносная система".

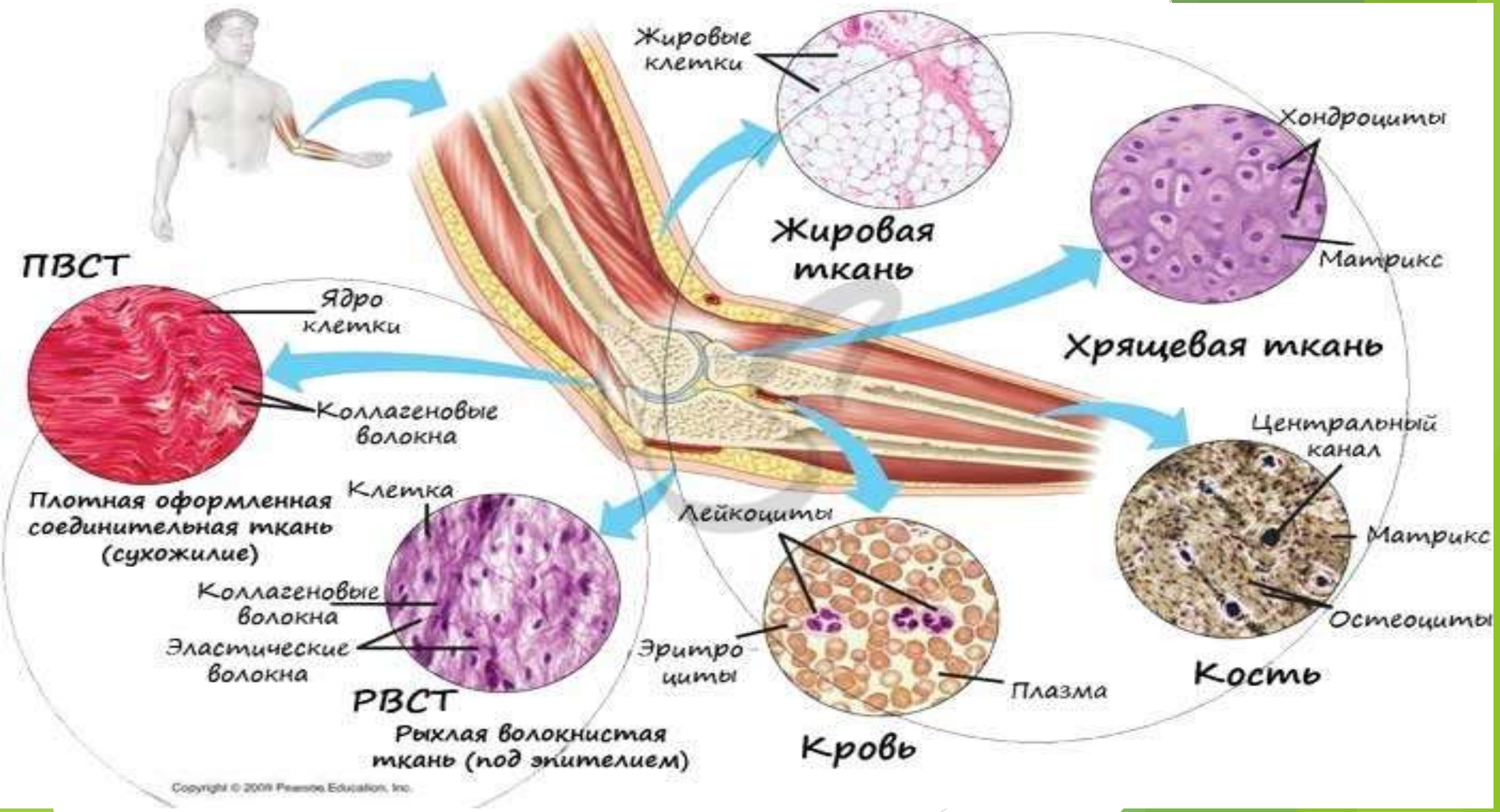
Жировые клетки
Жировая ткань
Хондроциты
Матрикс
Хрящевая ткань
ПВСТ
Ядро клетки
Коллагеновые волокна
Плотная оформленная соединительная ткань (сухожилие)
Клетка
Коллагеновые волокна
Эластические волокна
РВСТ
Рыхлая волокнистая ткань (под эпителием)
Лейкоциты
Эритро циты
Плазма
Кровь
Центральный канал
Матрикс
Остеоциты
Кость
Copyright © 2009 Pearson Education, Inc.

Что же общего между жидкой подвижной кровью и плотной неподвижной костью? Общим оказываются три основополагающих признака соединительных тканей:

- Хорошо развито межклеточное вещество
- Наличие разнообразных клеток
- Общее происхождение – из мезенхимы (которая развивается из мезодермы)

Межклеточное вещество соединительных тканей состоит из волокон и основного аморфного вещества (неволокнистый компонент). Волокна могут быть коллагеновыми, эластическими и ретикулярными.

Очевидно, что соединительная ткань образована тремя компонентами: клетки, волокна, основное аморфное вещество.

Плотная волокнистая соединительная ткань

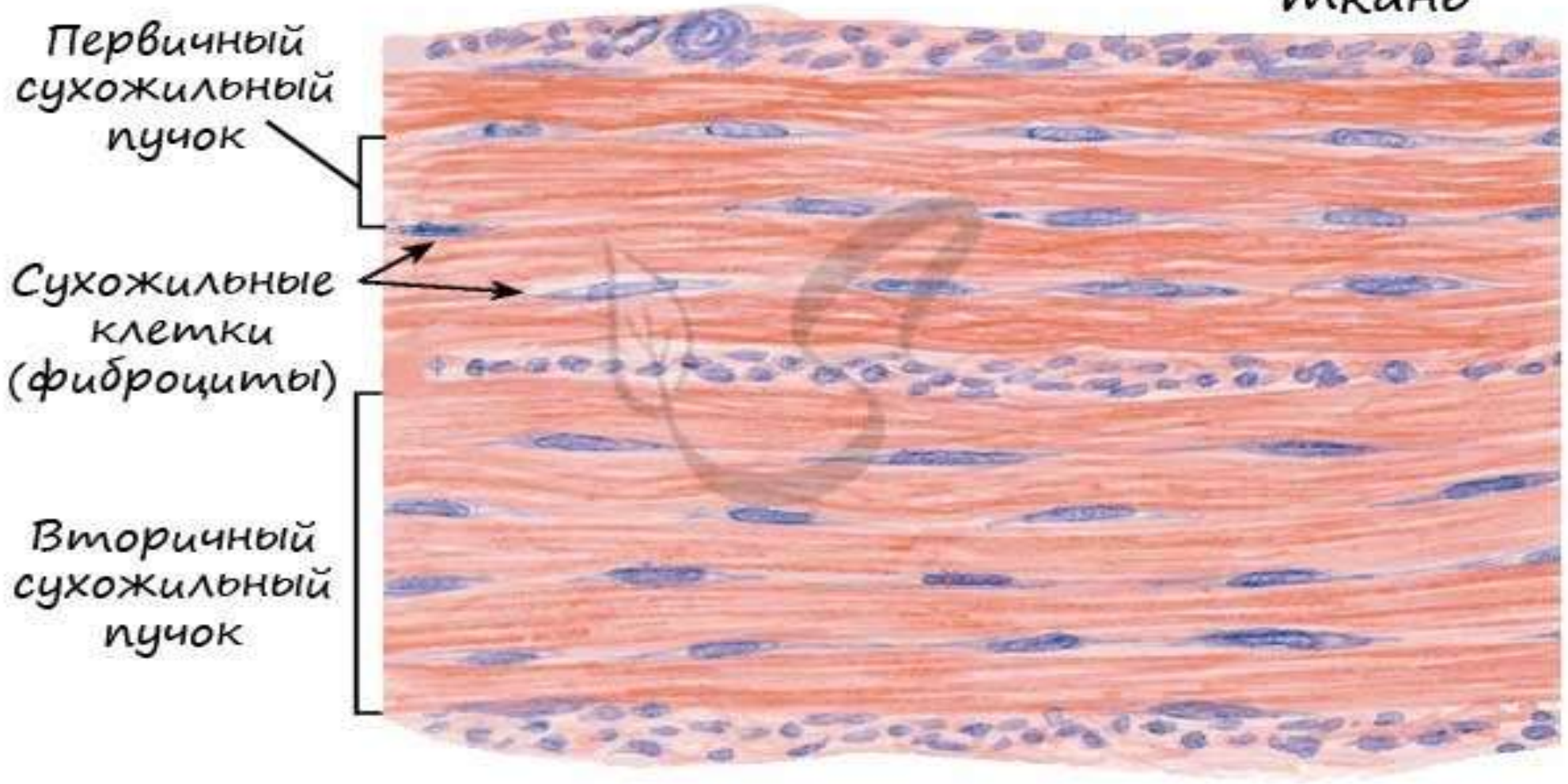

Функции жировой ткани:

- Жировая ткань создает резервный запас питательных веществ, накапливает жиры (липиды – от греч. lípos – жир).
- Секретирует гормоны – эстроген, лептин.
- Обеспечивает теплоизоляцию
- Предупреждает повреждения внутренних органов (защитная функция).

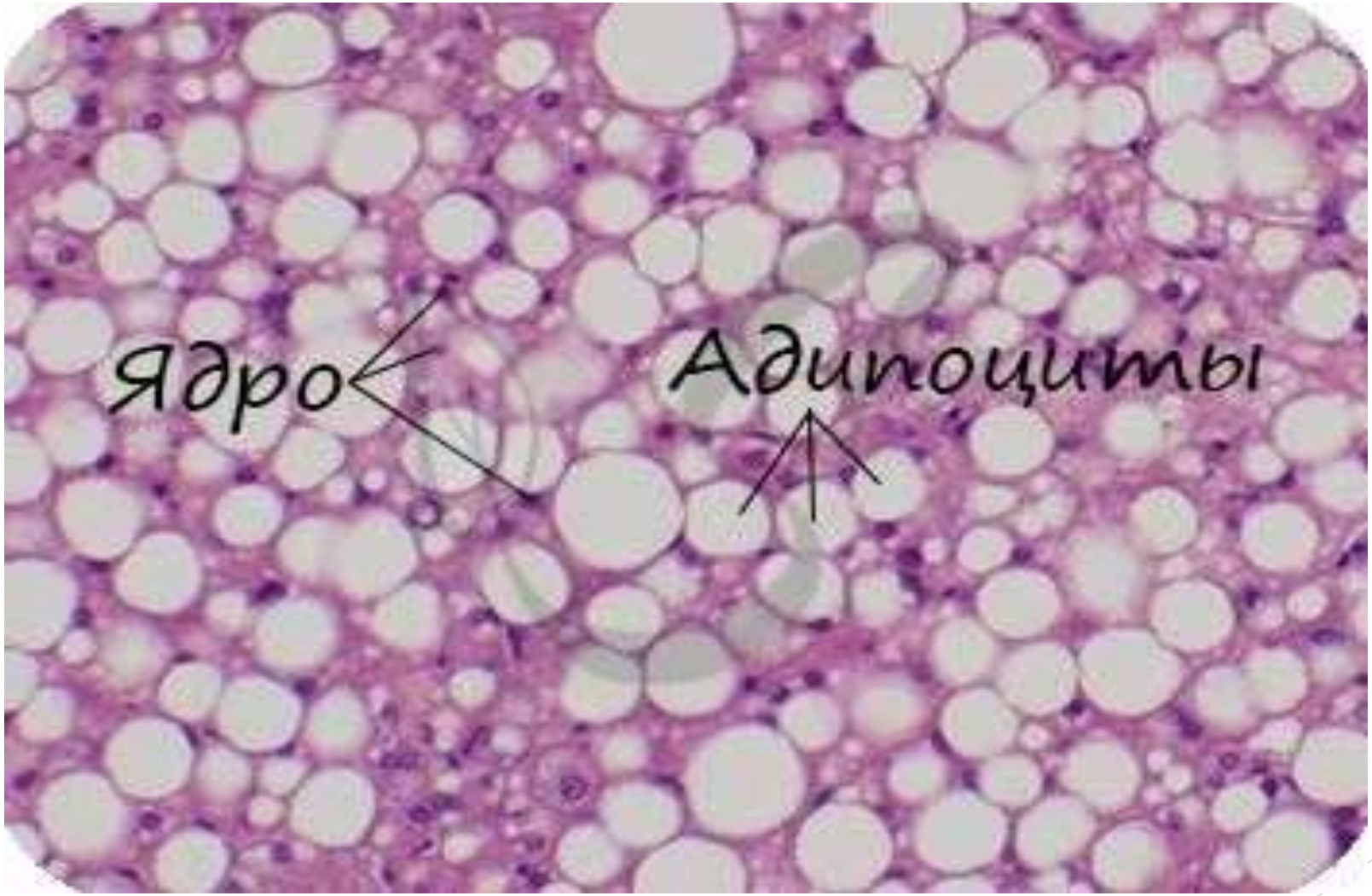
Ядро
Адипоциты

Пигментная ткань отличается большим скоплением пигментных клеток - меланоцитов (от греч. melanos — «чёрный»), развита на отдельных участках тела: в радужке глаза, вокруг сосков молочных желез.

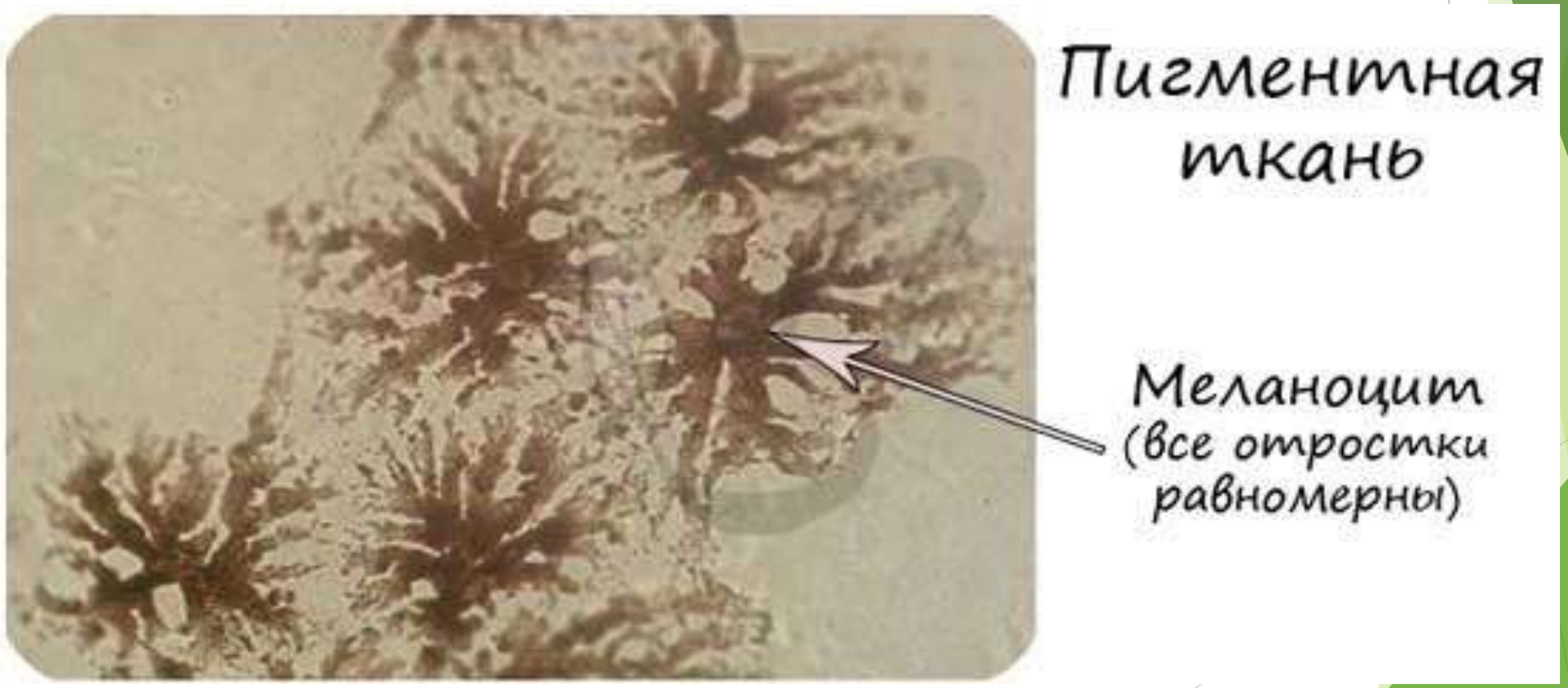

Скелетные соединительные ткани

К скелетным тканям относятся хрящевая и костная ткани, которые создают опорно-двигательный аппарат, выполняют защитную, механическую и опорную функции, принимают активное участие в минеральном обмене (обмен кальция, фосфора). Играют формообразующую роль в процессе эмбриогенеза и постэмбрионального развития (на месте многих будущих костей вначале образуется хрящ).

Клетки костной ткани

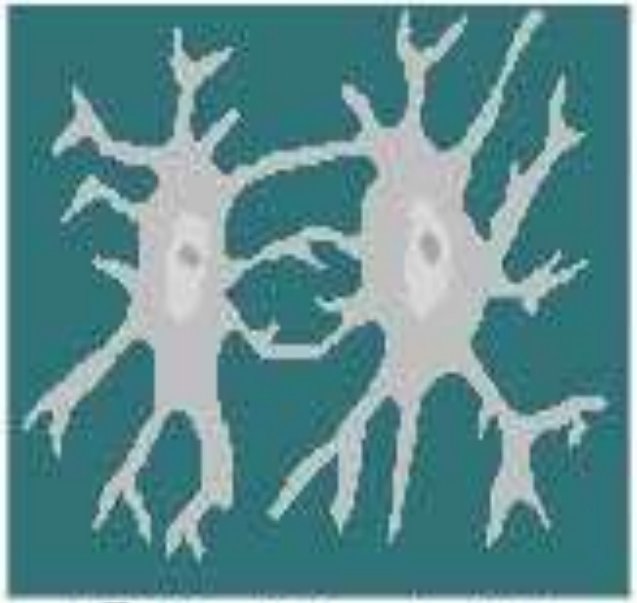

Остеоциты



Остеобласты



Остеокласты

Строение кости

Структурной единицей компактного вещества является остеон (Гаверсова система). В Гаверсовом канале, расположенном в центре остеона, проходят кровеносные сосуды - источник питания для костной ткани. По краям канала лежат юные клетки, остеобласты, и стволовые клетки. Вокруг канала лежат соединенные друг с другом остеоциты, образующие пластинки.

Если провести мацерацию кости (химический опыт) - обработать кость сильными кислотами с целью ее деминерализации, то она станет настолько гибкой, что ее можно завязать в узел. Это возможно благодаря тому, что после опыта в костях остается только органический компонент - все соли растворяются (неорганический компонент исчезает).

Мышечные ткани

Мышечные ткани – это ткани, для которых способность к сокращению является главным свойством. Мышечные ткани составляют активную часть опорно-двигательного аппарата (пассивной частью являются кости, соединения костей).

Общими свойствами всех мышечных тканей является сократимость и возбудимость. К данной группе тканей относятся гладкая, поперечнополосатая скелетная и поперечнополосатая сердечная мышечные ткани. Клетки мышечной ткани имеют хорошо развитый цитоскелет, содержат много митохондрий.

Гладкая (висцеральная) мускулатура

Эта мышечная ткань встречается в стенках внутренних органах (бронхи, кишечник, желудок, мочевой пузырь), в стенках сосудов, протоках желез. Эволюционно является наиболее древним видом мускулатуры.

Состоит из веретенообразных миоцитов – коротких одноядерных клеток. Между клетками имеются межклеточные контакты – нексусы (лат. nexus – связь). Благодаря нексусам возбуждение, возникшее в одной клетке, волнообразно распространяется на все остальные клетки.

Гладкие миоциты
(вытянутые веретенообразные клетки с 1 ядром)

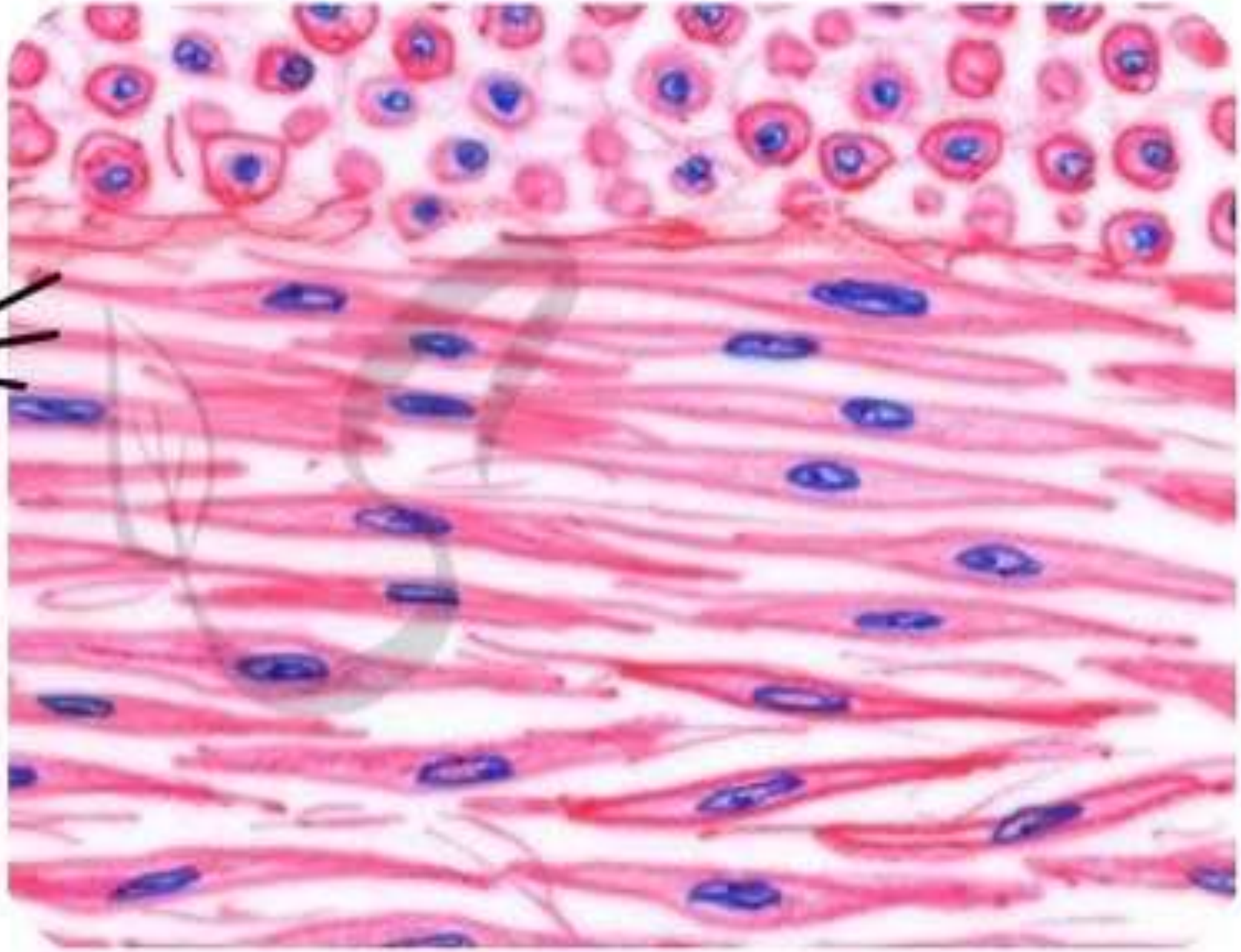

Скелетная (поперечнополосатая) мышечная ткань

Скелетная мышечная ткань образует диафрагму (дыхательную мышцу), мускулатуру туловища, конечностей, головы, голосовых связок.

В отличие от гладкой мускулатуры, скелетная образована не отдельными одноядерными клетками, а длинными многоядерными волокнами, имеющими до 100 и более ядер – миосимпластами. Миосимпласт (греч. sim – вместе + plast – образованный) представляет совокупность слившихся клеток, имеет длину от нескольких миллиметров до нескольких сантиметров (соответствует длине мышцы).

Скелетная поперечно-полосатая мышечная ткань

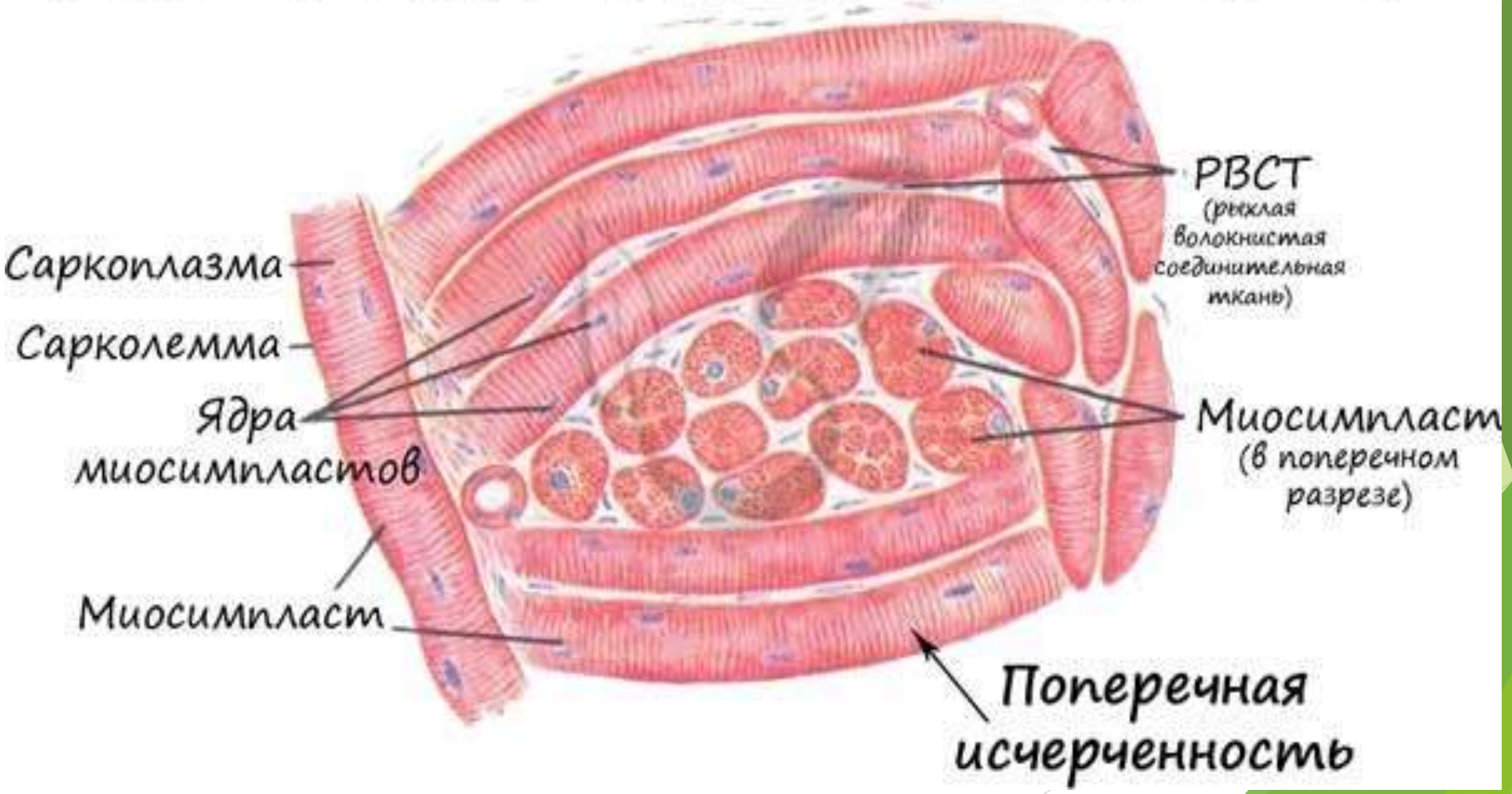

Гипертрофия в результате работы мышц

Атрофия мышц как результат гиподинамии

СПАСИБО ЗА ВНИМАНИЕ

Спасибо за внимание !

Берегите своё здоровье и «прислушивайтесь» к своему телу.

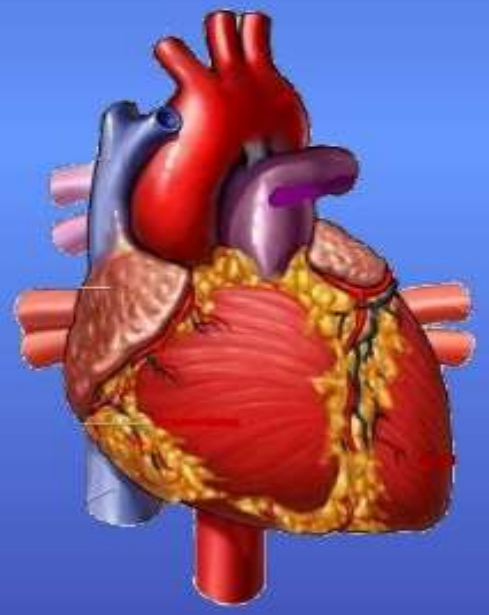

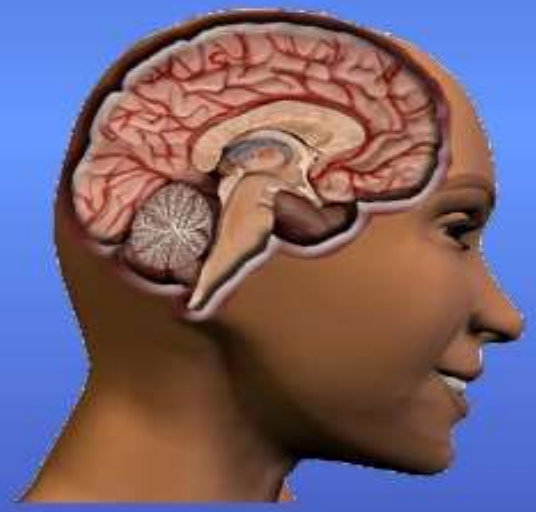

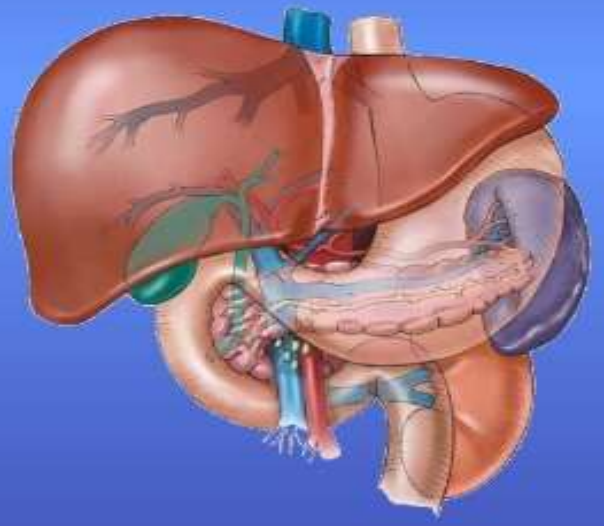

Соавтор: Шевченко Анастасия, 10 лет